Münster.1929 № 6 Med Diss.

Staatl. preuß. chirurgische Universitätsklinik zu Münster i. W.
Professor Dr. med. H. Coenen.

Zwei differentialdiagnostisch wichtige Unterkiefertumoren, Adamantinoma sarkomatodes und Wurzelzyste des Unterkiefers.

INAUGURAL-DISSERTATION

zur

Erlangung der Doktorwürde der Zahnheilkunde
bei der Hohen Medizinischen Fakultät der Westfälischen
Wilhelms-Universität zu Münster i. Westf.

Vorgelegt am 23. XI. 1928

von

Fritz Korte
approb. Zahnarzt
aus Herdecke.

1929

Gedruckt in der Werkdruckerei von Robert Kleinert in Quakenbrück.

Dekan: Professor Dr. Heiderich.
Referent: Professor Dr. Coenen.

Gedruckt mit Genehmigung der medizinischen Fakultät der Westfälischen Wilhelms-Universität zu Münster i. W.

Die vom Zahnsystem ausgehenden Kiefergewächse unterscheiden sich deutlich von allen anderen Geschwülsten. Diese Gewächse, die man als odontogene Geschwülste bezeichnet, sind ganz beonderer Art und kommen im übrigen Körper niemals vor. Wie heute einwandfrei feststeht, gehen sie von Epithelien des Schmelzkeimes aus. Wegen ihres relativ seltenen Vorkommens hat man von jeher ein besonderes Interesse für die drei Gewächsarten — Zahnzysten — Adamantinome bzw. Kystome und Odontome — gezeigt und ihrer Entstehung, ihrem Verlauf, klinischem wie pathologisch-histologischem Verhalten besondere Beachtung geschenkt. Da die odontogenen Gechwülste wegen ihrer Gutartigkeit und ihres langsamen Wachstums in den seltensten Fällen frühzeitig Beschwerden machen, kommen sie nie im allerersten Entwicklungsstadium zur Beobachtung. Daher ist man bezüglich der Genese auf die bisherigen Theorien angewiesen. Die bis heute in der Hauptsache vertretenen Anschauungen sind folgende:

Neumann und Magitôt leiten auf Grund der histologischen Bilder von Adamantinomen die Follikularzysten und Adamantinome vom Schmelzkeim direkt ab. Es blieb allerdings die Frage offen, wie die zystische Degeneration des Schmelzkeimes entsteht, die sowohl für Follikularzysten als auch für Adamantinome und Kystome allein in Frage kommt. Rund 15 Jahre später veröffentlichte Malassez seine neuesten Untersuchungsergebnisse mit der Entdeckung der in der Nähe der Wurzelspitzen im Periodontium lagernden Epithelreste, die er als „débris épithéliaux paradentaires" bezeichnete und durch welche die Wurzelzystengenese geklärt wurde. Auch in der Adamantinomgenese glaubten Malassez und einige Anhänger einen Schritt vorwärts gekommen zu sein und eine zweite Theorie aufgestellt zu haben. Allerdings fehlt es auch hier an einwandfreien Beobachtungen. Die dritte, weniger bekannte und weniger anerkannte Theorie ist die von Backay und Krompecher, die auf Grund eigener Untersuchungen die Adamantinome direkt aus der Mundschleimhaut ableiten. Welche der drei Theorien die richtige ist, mag dahingestellt bleiben, bis

einwandfreie Beobachtungen eines Besseren belehrt haben. Beachtenswert ist jedenfalls eine Abhandlung Oskar Römers in dem kürzlich erschienenen 4. Band des „Handbuch der speziellen pathologischen Anatomie und Histologie" von F. Henke und Lubarsch. An Hand von 160 Literaturangaben über Adamantinome und Kystome, sowie auf Grund eigener Untersuchungen erkennt er nur die Theorie von Neumann und Magitôt an. Alle Römerschen Argumente aufzuzählen, führt im Rahmen dieser Arbeit zu weit. Wichtig und erwähnenswert sind folgende:

Der Einfachheit halber gehen wir von der Betrachtung der Wurzelzystengenese aus. Beobachtungen an Wurzelzysten verschiedenster Größe haben bewiesen, daß diese Art Zysten ihren Ursprung von den von der Hertwig'schen Epithelscheide stammenden und zuerst von Malassez entdeckten Epithelresten nehmen. Die Vereinigung dieser Epithelreste mit dem an toten Zähnen sich bildenden und als Schutzorgan wirkenden Granulationsgewebe wird später noch erwähnt. Die Tatsache, daß es bei dieser Wurzelzystenbildung aus epithelhaltigen Granulomen bisher niemals zur Bildung von Zahnrudimenten gekommen ist, gibt die absolute Gewißheit, daß die in ihrem klinischen Verhalten den Wurzelzysten ganz gleich gearteten Follikularzysten, die doch in fast jedem Falle durch die Anwesenheit eines oder mehrerer Zahngebilde oder auch nur Rudimente gekennzeichnet sind, entwicklungsgeschichtlich von einer anderen Epithelgruppe angelegt sein müssen. Ihr Beginn ist deshalb, wie Beobachtungen lehren, an die der Entwicklungsperiode eines normalen oder überzähligen Zahnes gebunden. Aus dieser Tatsache schließt Römer mit Recht, daß den Malassez'schen Zellresten jegliche zahnbildende Fähigkeit abzusprechen ist und daß sie niemals für die Follikularzysten- und Adamantinomgenese in Frage kommen. Für die beiden letzten Gewächse käme nur der Zahnkeim selbst in Frage, und zwar, wie allgemein angenommen wird, durch zystische Degeneration desselben. Nähere Einzelheiten dieses Vorganges sind zwar noch nicht beobachtet, aber auf Grund der Erfahrungen und Tatsachen ist festgestellt, daß die zystische Degeneration des Schmelzkeimes in verschiedenen Entwicklungsstadien desselben beginnen kann. Aus diesem Grunde sind die verschiedenen Entwicklungsgrade des Zystenzahnes, die zwischen Zahnrudimenten und voll entwickelten Zähnen schwanken, erklärlich. Der histologische Aufbau der Adamantinome beweist die Tatsache, daß entwicklungsgeschichtlich nur ein Schmelzkeim als Entstehungsursache angenommen werden darf. Die

mikroskopische Betrachtung der für Adamantinome, bezw. Kystome charakteristischen Bestandteile, der sogenannten Epithelschläuche und Zapfen, zeigt einen dem Schmelzkeime ähnlichen und entsprechenden Aufbau. Die sternförmigen Zellen im Innern dieser Epithelschläuche gleichen durchaus den Schmelzpulpazellen des Zahnkeimes; die kubischen Zellen in der mittleren Schicht gleichen den Zellen der intermediären Schicht des Schmelzorganes und die zylindrischen Zellen, die Außenschicht der Epithelschläuche, stellen ein Analogon zu den inneren Schmelzzellen, den Ameloblasten, dar.

Diese kurzen Erwägungen genügen, die von Neumann und Magitôt vertretene Theorie — direkte Entstehung der Follikularzysten und Adamantinome durch zystische Degeneration des Schmelzkeimes — anzuerkennen. Bis zur einwandfreien Klärung der Genese der odontogenen Gewächse müssen bei ihrem seltenen Vorkommen alle zur Beobachtung kommenden Fälle einer gründlichen Untersuchung unterworfen, und die für Entwicklungsbeginn, Entstehungsursache, Wachstumsverlauf, Größe, Sitz, Operationsergebnis, Gutartigkeit und Metastasenbildung wichtigen Momente festgehalten werden. Aus diesem Grunde sollen zwei im Jahre 1927 in der chirurgischen Klinik der Universität Münster zur Behandlung und Operation gekommenen Fälle, ein Adamantinom und eine Unterkieferzyste, näher beschrieben werden. Im ersten Falle handelt es sich nicht um ein einfaches Adamantinom, sondern um einen in der Literatur bisher noch nicht bekannten Fall, ein Adamantinoma sarkomatodes. In dieser Geschwulstbildung hatte der bindegewebige Anteil des Adamantinoms einen Sarkomcharakter angenommen und erforderte infolge seines rapiden Wachstums schnellstens eine Operation.

I. Fall. (Adamantinoma sarcomatodes).

Patientin: Franziska G., 25 Jahre alt.

Anamnese: Früher immer gesund. Hin und wieder Furunkel. Mutter an den Folgen einer Unterarmfraktur gestorben. Jetziges Leiden seit ca. 8 Wochen bemerkt. Die linke Wange ist unter starken Zahnschmerzen über Nacht geschwollen. Es erfolgte Zahnbehandlung, in deren Verlauf eine Inzision gemacht wird. Vor 3 Wochen eine Extraktion. Pat. wird vom behandelnden Arzt an die Universitätszahnklinik und von dieser wegen Verdachtes auf eine maligne Neubildung an die chirurgische Klinik überwiesen.

Befund am Einlieferungstage: (s. Abb. 1 u. 2).

Pat. ist in einem guten Kräfte- und Ernährungszustande. Die Schleimhäute sind gut durchblutet. Kleine Narbe am rechten Mund-

winkel. Innere Organe gesund. Die linke Wange ist deutlich geschwollen, Hautveränderungen bestehen nicht. Im Munde befindet sich neben den beiden unteren Prämolaren ein mißfarbener kleiner Tumor. Der linke Unterkieferast ist hier verdickt, die Schleimhaut jedoch bis auf den Tumor unverändert. Beim Betasten ist eine spindelförmige Auftreibung des linken Unterkieferastes fühlbar, dabei aber auch eine leichte Verschieblichkeit des Astes in sich selbst, als wäre hier ein loses Maschenwerk zwischengeschaltet. Angeschwollene Lymphknoten sind nicht vorhanden. Urinuntersuchung und Blutstatus ergeben nichts Besonderes. Innerhalb 14 Tagen ist der Tumor auffallend schnell gewachsen, zerfällt oben und riecht sehr übel. Mundöffnen ist sehr erschwert und Pat. ist nur auf flüssige Nahrungsaufnahme angewiesen.

Röntgenbefund. 7. V. 1927. (s. Abb. 3.)

Großer Defekt am horizontalen Unterkieferast. Derselbe reicht vom linken lateralen Schneidezahn bis zum 1. Molaren. Vom Knochen ist in diesem Bereich nur noch eine unterbrochene schmale Knochenspange am unteren Rande vorhanden. Die Abgrenzung des Defektes ist unscharf und unregelmäßig. Der Eckzahn ragt frei in den Defekt hinein. Die übrigen Zähne, 1. und 2. Prämolar, fehlen. Befund spricht für einen malignen Tumor im linken Unterkieferast, wahrscheinlich Sarkom. Röntgenbefund 16. V. 27. Die Einschmelzung reicht jetzt anscheinend bis an das mediale Ende des Weisheitszahnes und scheint weiter fortgeschritten zu sein. Probeexcision. Histologischer Befund. Die epithelialen Bestandteile der Geschwulst treten in der für ein Adamantinom charakteristischen Anordnung auf. Basal hohe zylindrische Zellen, zentral sternförmig verästelte Zellen. In einigen Zapfen Bildung von Hohlräumen. Der bindegewebige Anteil ist auffallend kernreich und besteht aus Spindelzellen. Mitosen und Gefäße sind reichlich vorhanden. Am Rande sieht man deutlich neugebildete osteoide Knochenbälkchen mit epithelähnlichem Osteoblastenbesatz.

Operation (Prof. Coenen). 17. V. 1925:

Bogenschnitt am Kieferrand bis vorn unter die Kinnspitze. Langsames Vordringen gegen den Tumor und die Knochenreste. Loslösung der Weichteile unter sorgfältiger Blutstillung. Es stellt sich heraus, daß der Tumor den Knochen vom lateralen Schneidezahn bis zum 2. Molaren zersetzt hat. Durchsägung des Knochens mit der Giglisäge im Bereich des Gesunden. Nach Loslösung des Zungengrundes kann der ganze zerfallene Kieferast mit dem Tumor entfernt werden. Eine inzwischen angefertigte, genau passende Resektionsprothese wird mit je 2 Knochendrahtschlingen an den Sägeflächen fixiert. Die Kontinuität des Kiefers ist gut wiederhergestellt. Die Weichteile zeigen nichts Besonderes, werden über der Prothese vernäht. In die Mundbodenwunde werden 2 Drains gelegt.

Es folgen 8 Tage lang zweimal tägliche, ausgiebige Spülungen mit $H_2 O_2$ und Wechsel der Drains. Die anfänglich stark geschwollenen Weichteile schwellen nach 8 Tagen langsam ab und der Brechreiz läßt mit dem Nachlassen des Foetor nach. Pat. schluckt und spricht schon etwas, ißt aber noch sehr ängstlich und vorsichtig. Nach 8 Tagen ist hinten Zahnschluß erreicht, doch klagt Pat. noch über Schmerzen an den Resektionsstellen. Nach Fortlassen der Drains schließen sich

die Fisteln, und die Beweglichkeit des Kiefers wird gut. Die Heilung schreitet gut vorwärts und die Pat. wird zur Weiterbehandlung der Zahnklinik überwiesen. Die Entfernung eines im Oberkiefer retinierten Eckzahnes hat eine Komplikation im Gefolge und bedingt eine sechswöchige Verzögerung in der Herstellung der Prothese. Fünf Monate nach der Operation bekommt Pat. links im Nacken eine bohnengroße Verhärtung. Wegen Verdacht auf Lymphknotenmetastase erfolgt Probeexcision. Histologisch handelt es sich aber um einen entzündeten Lymphknoten.

Befund des resezierten Unterkieferastes mit dem Adamantinom: 7,5 cm langer, durch Resektion gewonnener linker horizontaler Unterkieferast mit dem ersten rechten Schneidezahn als vordere und dem 2. Molar als hintere Begrenzung. In der Mitte des resezierten Stückes befindet sich ein pilzförmig die Zahnreihe überragender Tumor, der eine Länge von 5 cm, auf dem Durchschnitt eine größte Breite von 4 cm und eine Höhe von 5 cm hat. Die in die Mundhöhle vordringende Partie der Geschwulst hat eine ziemlich glatte Oberfläche von graurötlicher Farbe. Auf dem vertikalen Durchschnitt zeigt nur die obere Kalotte der Geschwulst diese rötlichbraune (nekrotisch haemorrhagische) Färbung. Das übrige Geschwulstgewebe ist von grauweißer, fester Konsistenz. Das grauweiße Gewebe der Geschwulst hat den horizontalen Unterkieferast zerstörend durchwuchert, so daß der Querschnitt des Unterkiefers nur noch angedeutet zu sehen ist (s. Abb. 4 u. 5).

Aus der Reihe der zahlreich hergestellten mikroskopischen Schnitte sind mehrere fotografische Aufnahmen angefertigt, die die für den Aufbau des Tumors charakteristischen Bestandteile eines Adamantinoms und eines Sarkoms deutlich erkennen lassen. Ihrer Seltenheit wegen sind 2 Bilder dieser Arbeit beigefügt (s. Abb. 6 und 7).

Ein Schnitt aus dem obersten Teil der geschwürig zerfallenen Geschwulst zeigt folgenden Bau: Die äußerste Schicht ist eine vollkommen kernlose Partie mit ganz vereinzelten Gefäßdurchschnitten. Es handelt sich um eine typische Nekrose. Daran anschließend folgt eine Zone mit epithelialen Bestandteilen im bindegewebigen Anteil, die in ihrer kolben- und netzförmigen Anordnung für ein Adamantinom charakteristisch sind. In diesen epithelialen Strängen von zierlich langgestrecktem Bau sind die basalen Zellen hochzylindrisch, einschichtig. Das Innere nehmen sternförmig verästelte Zellen ein. Das Bindegewebe stellt durchweg junges Granulationsgewebe dar, das mit zahlreichen Leukozyten und Erythrozyten — eine Folge des Eingriffes — durchsetzt und äußerst gefäßarm ist. Die Diagnose Adamantinom ist schon aus diesem Bilde gerechtfertigt. — Aus der Mitte der Geschwulst gewonnene Schnitte lassen ein wesentlich verändertes Bild erkennen. Noch deutlicher und klarer als in der äußeren Schicht fallen zuerst wieder die für ein Adamantinom charakteristischen Bestandteile auf (s. Abb. 7). Die epithelialen Stränge sind zum Teil solide, zum Teil sind in ihrem Inneren drüsenähnliche Hohlräume von verschiedenster Form und Größe vorhanden, die von den oben beschriebenen Veränderungen nicht abweichen. Der bindegewebige Bestandteil ist allerdings verändert. Im Gegensatz zu den oben beschriebenen Strukturveränderungen ist hauptsächlich eine Zunahme im Kerngehalt bemerkbar Die Kerne haben durchweg längs-

ovale Spindelzellenbeschaffenheit mit vielen Mitosen. Teilweise ist eine streifenförmige, dabei aber auch gleichzeitig bogenförmige Anordnung der Zellen wahrnehmbar, ein Zustand, der im gewöhnlichen Bindegewebe nicht anzutreffen ist. Bei seinem Vorkommen in Mixofibromen und Neurofibromen wird er als „bandförmige Kernanordnung" bezeichnet. Der bindegewebige Anteil der Geschwulst hat eine Veränderung erfahren, die ganz und gar dem Bilde eines Spindelzellensarkoms entspricht. Die Bilder Nr. 6 u. 7 sind bemerkenswert, weil sie sowohl den adamantinösen Charakter des epithelialen Bestandteiles als auch den sarkomatösen Charakter des bindegewebigen Anteils der Geschwulst deutlich erkennen lassen. Erwähnenswert ist noch an einigen Schnitten vom äußersten Rande der Geschwulst das Vorhandensein vieler osteoider Knochenbälkchen, von Osteoblastensäumen begrenzt. Stellenweise haben die osteoiden Bälkchen noch chondroiden Zelltypus. Die Kerne der bälkchenartig angeordneten Zellkomplexe sind groß und blasig, sie haben die geschrumpfte, sternförmige Form der Knochenkörperchen noch nicht erreicht.

Es liegt also eine interessante Neubildung vor, und es drängt sich nun die Frage auf: „Welche Bezeichnung soll die Geschwulst, die mit ihren epithelialen Bestandteilen ein Adamantinom und mit ihren bindegewebigen ein Spindelzellensarkom vertritt, haben?" Da es unmöglich ist, daß sich innerhalb eines Spindelzellensarkoms ein Adamantinom bilden kann, wohl aber möglich ist, daß der bindegewebige Bestandteil eines vorhandenen Adamantinoms sarkomatös entarten kann, so ist die Bezeichnung Adamantinoma sarcomatodes berechtigt.

Auf die Frage, worauf die sarkomatöse Entartung zurückzuführen ist, wird noch eingegangen. Zunächst interessiert die Tatsache, daß überall — außer in der obersten nekrotischen Schicht — adamantinöser Geschwulstbau mikroskopisch nachweisbar ist. Der schon erwähnte Kern- und Mitosenreichtum erklärt das rapide Wachstum und die erstaunliche Vergrößerung der Geschwulst innerhalb 14 Tagen. Selbst in der Annahme, daß im Innern des Kiefers schon vor der Einlieferung der Patientin eine größere adamantinöse Geschwulstbildung vorhanden war, fehlt die Erklärung dafür, wie epitheliale Stränge — also ausgesprochene Adamantinombildung — in die die Zahnreihe überragende Geschwulstpartie gekommen sind. Da die Vergrößerung des Adamantinoms mit dem rapiden Wachstum der sarkomatösen Bindegewebswucherung keinesfalls Schritt halten konnte, ist die Annahme berechtigt, daß die sarkomatöse Entartung innerhalb oder unterhalb des Adamantinoms begonnen, und bei der Ausbreitung epitheliale Stränge mit in die Umgebung fortgeführt hat, das Adamantinom also gesprengt wurde. Naturgemäß hat das Wachstum auch in der Richtung des geringsten

Widerstandes stattgefunden, und zwar durch den weniger festen Alveolarfortsatz hindurch nach oben, wo es zur Bildung des pilzförmigen Ansatzes der Geschwulst kam.

Noch eine interessante Frage drängt sich beim Betrachten des Bildes Nr. 7 auf. „Warum sind die Epithelkolben trotz der schnellen Bindegewebswucherung nicht zusammengedrückt, nicht platt geworden?“ Aus der Tatsache, daß die nur mit sternförmig verästelten Zellen, bezw. mit kleineren oder größeren Zystenhöhlen angefüllten Epithelstränge bei dieser rapiden Bindegewebswucherung ihre Kolben- oder Schlauchbildung beibehalten haben, ist vielleicht der Rückschluß zu ziehen, daß die Malignität und der Sarkomcharakter trotz der Zellwucherung bedeutend geringer sind, als bei den sonst bekannten Spindelzellensarkomen, die doch rücksichtslos jede Gewebsart vernichten. Die Malignität des vorliegenden Sarkomgewebes ist der eines Riesenzellensarkoms vergleichbar, das bei seinem öfteren Vorkommen am Zahnfleisch selten tiefgreifende Zerstörungen anrichtet, und dem außer Rezidivcharakter keine besondere Malignität innewohnt. Heute wird der Blastomcharakter der Epulis vollkommen abgelehnt. Prognostische Urteile dürfen über diese Geschwulst nicht gefällt werden. Obgleich die Nachuntersuchung nach 6 Monaten noch völlige Recidivfreiheit ergab, können immer noch Recidiverscheinungen sowohl an den durch Resektion geschonten Kieferenden als auch an anderen Körperteilen auftreten.

Es bleibt noch die Frage über den Anlaß zur sarkomatösen Entartung der Geschwulst offen. Ein sicheres Urteil kann nicht abgegeben werden. Hatte die Pat. eine adamantinöse Geschwulstbildung im Unterkiefer — es ist nicht ausgeschlossen, daß durch Weiterbildung derselben zum Polykystom die Verdickung des Unterkiefers eines Tages doch bemerkt worden wäre — so kann durch einen der vorgenommenen Eingriffe — Inzision und Extraktion — die sarkomatöse Entartung hervorgerufen sein, zumal andere Ursachen anamnestisch nicht festzustellen sind und bekannt ist, daß häufig nach derartigen Eingriffen an Blastomen ein rapides Wachstum der Geschwulst einsetzt.

Histologisch gehören die Adamantinome zu den Neubildungen, die von Schmelzkeimen, also von epithelialem Gewebe, ausgehen. Entwicklungsstörungen eines Zahnkeimes vor seiner Differenzierung der bindegewebigen und epithelialen Elemente und geschwulstartige Veränderungen des Schmelzkeimes lassen

Geschwülste epithelialer Natur entstehen, die aber je nach den Veränderungen, die in ihnen Platz ergreifen können, verschiedenen Charakter tragen. Solide feste Epithelsprossen ergeben eine feste massive Geschwulst, die allgemein gutartig ist und dem Patienten erst dann Schaden zufügt, wenn sie solchen Umfang angenommen hat, daß eine Operation ohne partielle Unterkieferresektion nicht mehr möglich ist. Sind die Epithelsprossen dagegen nicht solide, sondern bilden sich in ihnen Hohlräume — findet also eine zystische Degeneration statt, bei der sich die Hohlräume mit einer klaren fadenziehenden, oft in großer Menge Cholestearinkristalle enthaltende Flüssigkeit füllen — dann haben wir ein zystisches Adamantinom oder Kystom. — Ein Kystom verwandelt den Kiefer in ein wabenartiges, unregelmäßiges, meist kugelig aufgetriebenes Gebilde mit kleineren oder größeren Hohlräumen. Die Blähung ist viel deutlicher als beim festen Adamantinom, weil die Bildung der Flüssigkeit schneller und ihr Druck auf die Kieferwandung größer ist.

Die Operationsverhältnisse sind bei einem soliden festen Adamantinom — falls es nicht zu groß geworden ist — bedeutend einfacher als bei einem zystischen Adamantinom, das infolge seines wabenartigen Aufbaues die Kiefersubstanz unregelmäßig angreift und oft nur noch dünne, leistenartige Knochenreste übrigläßt, die bei einer Operation leicht zum Bruch führen können. Aus diesen Gründen läßt sich eine partielle Resektion des Kiefers oft nicht umgehen. Der Beginn derartiger Geschwülste liegt in der Entwicklungsperiode des Schmelzkeimes. Daher können sie oft 20—30 Jahre getragen werden, bevor die Patienten zur Operation kommen. Kystome werden häufiger am Unterkiefer beobachtet als am Oberkiefer. Ihr Sitz ist meistens die Gegend der Molaren und Prämolaren. Die erreichbare Größe ist nach Sitz und Lage verschieden.

Viele Einzelfälle von Adamantinomen haben zur Aufstellung von Theorien über ihre Herkunft geführt. Die Genese war lange Zeit in Dunkel gehüllt. Daß als Ursache der zentralen Epitheliome nur im Kiefer in der Nähe der Wurzelspitze befindliche Epithelreste in Frage kommen könnten, wurde nicht bestritten. Die Trennung der mit der Zahnwurzel in Verbindung stehenden epithelhaltigen Granulome, Zysten enthaltende Gebilde, von den übrigen entzündlichen Erkrankungen der Zähne und der Wurzelhaut, also die Trennung der Zystenbildung von der Abszessbildung, war ein Fortschritt. Die histologische Untersuchung dieser kleinen Zysten hatte ergeben, daß die Zystenwand aus

drei Schichten besteht: 1. aus einer äußeren fibrösen, 2. einer mittleren gefäßreichen und 3. aus einer inneren Epithelschicht (Witzel und Partsch). Es entstand ein ausgedehntes Schrifttum dieser Frage, in der es sich darum handelte, festzustellen, woher die zentrale Epithelgruppe stammt, aus der sich durch Wucherung eine Geschwulst bilden kann. Aus diesem Grunde geschah es auch, daß man die makroskopisch voneinander verschiedenen Zahnwurzelzysten und multilokuläre Geschwülste in ein und dieselbe Gruppe einreihte. Unter den älteren Autoren haben Büchtemann und Trzebiky den Ausgangspunkt der zentralen Epithelialgeschwülste des Unterkiefers in der Mundschleimhaut gesucht, in der Annahme, daß die Mundschleimhaut Fortsätze in die Tiefe sendet, von denen abermals wieder Fortsätze ausgehen, welche abgeschnürt weiterwuchern. Dieselbe Ansicht vertritt auch von Bakey, der in drei Fällen von Kystomen die Entstehung aus der Mundschleimhaut zu beweisen versucht. Aus einer von Büchtemann am Alveolarrand untersuchten Geschwulst hatte die Schleimhaut Fortsätze in die Tiefe gesandt, wo dieselben zu Zysten wurden. Becker bestreitet, daß das mehrschichtige Plattenepithel eine Geschwulst hervorrufen könnte, wie es z. B. beim Polykystom der Fall ist. Er schreibt die Wucherung der Schleimhaut in den von Büchtemann und Eve beschriebenen Fällen der irritativen Wirkung zu, welche an ulzerösen Stellen von Fistelgängen vorhanden ist. Falkson vermutete später den Ursprung der fraglichen Tumoren in Wucherung der zelligen Elemente des Schmelzorganes. Nach dieser Theorie wurden die Tumoren Adamantinome genannt. Die feste solide Epithelgeschwulst im Kiefer wurde Adamantinom, eine Geschwulst mit Zystenbildung Kystom oder Polykystom genannt. Beide sind genetisch zusammenhängende Geschwülste, da sie im wesentlichen von gewuchertem Epithel eines Schmelzkeimes gebildet werden. Die Zystenbildung bedingt keinen prinzipiellen Unterschied, weil Ansätze zu derselben auch in soliden Adamantinomen beobachtet werden. Blüm und Fritzsch haben vorgeschlagen, von einem Adamantinom im allgemeinen zu sprechen und erst bei ausgiebiger Zystenbildung von einem Adamantinoma zysticum im Gegensatz zum Adamantinoma solidum. Beschreibungen reiner solider Adamantinome sind deshalb selten, weil diese Tumoren ihren Trägern nur ausnahmsweise Beschwerden machen und meistens erst in Behandlung kommen, wenn schon zystische Spätformen vorhanden sind. Den genetischen Zusammenhang hob auch schon Benecke hervor, indem er schreibt: „So

stellt das Adamantinoma solidum die niedrigere Entwicklungsstufe, das Adamantinoma zysticum den höheren Grad derselben dar.“ Eine Entscheidung über die Frage der Genese dieser zentralen Neubildungen glaubte man durch die Arbeiten von Malassez gefunden zu haben, über die ich im folgenden etwas ausführlicher berichte, weil sich seinerzeit viele Autoren dieser Theorie angeschlossen hatten.

Becker schreibt darüber: „Malassez hat in seiner Arbeit nachgewiesen, daß zur Zeit des intrauterinen Lebens der Epithelbezug des Kieferalveolarrandes einen Fortsatz in die Tiefe sendet, aus dem sich durch Abschnürung die Schmelzorgane der Milchzähne bilden. Von der ganzen Ausdehnung dieser Wucherung, sowohl vom Zahnfleischepithel wie von den Stellen der Schmelzorgane, wie von den Außenflächen selbst entspringt eine große Anzahl Epithelknospen, von denen aber nur eine kleine Anzahl eine physiologisch wichtige Rolle spielt und als Schmelzorgane der bleibenden Zähne zur Ausbildung kommt. Mallassez hat diese Epithelknospen an menschlichen Foeten von 2½ bis 6 Monaten einer genauen mikroskopischen Untersuchung unterzogen. In diesem Alter fand er die Epithelknospen gewöhnlich in drei Schichten: 1. eine oberflächliche, an die tiefe Schicht des Zahnfleisches angrenzende, 2. eine mittlere und 3. eine tiefe, mit dem Schmelzorgan selbst zusammenhängende Schicht. Die oberste Schicht besteht hauptsächlich aus Malpighischen Zellen, die entweder schlauch- oder keulenförmig angeordnet und deren peripherischen Zellen zylinderisch und die zentralen Zellen abgeplattet sind. Die mittlere Schicht bildet im ganzen ein unregelmäßiges Epithelnetz von Zellen ohne bestimmten Charakter. Aber auch hier finden sich schlauchförmige Anordnungen, indem die peripherischen Zellzüge zylindrische Formen annehmen und im Zentrum sich sphärische und polyedrische Zellen befinden. Die tiefste Schicht zeigt die bekannten Zellformen des Schmelzorganes, zylindrisch polygonale und netzförmig miteinander verflochtene Zellen. Im Unterkiefer der Erwachsenen fand Malassez gleichfalls epitheliale Zellmassen, die die Zahnwurzel allseitig wie ein Netzwerk umgaben und vom Epithel des Zahnfleisches bis zur Wurzelspitze herabreichten. In einigen größeren Haufen fand er gelegentlich Zylinderzellen, die senkrecht gegen die Außenwand eingepflanzt waren. Malassez hat diese Zellhaufen beim Erwachsenen bei allen Untersuchungen festgestellt und bezeichnet sie als Ueberreste jener oben beschriebenen überschüssigen Epithelwucherungen mit dem Namen „débris épithéliaux paradentaires“. Ueber die

physiologische Bedeutung derselben ist er zu keiner bestimmten Ansicht gekommen.

Nach Becker spielen diese Epithelreste eine wichtige Rolle bei der Entstehung vieler Kiefertumoren, und zwar bei allen denen, die zu den epithelialen Neubildungen gehören. Bei Entstehung der multilokulären Zysten seien sie zweifellos der Ausgangspunkt.

Kruse weist an drei verschiedenen Tumoren die einzelnen Entwicklungssphasen des Polykystoms nach.

1. Fall: zierliche, durchweg solide, oft dentritisch verzweigte Zapfen epithelialer Zellen in einem bindegewebigen gefäßarmen Stroma;

2. Fall: hier werden diese Zellzapfen von einer Lage ungemein zierlicher, schlanker Zylinderzellen umsäumt und in ihrem Innern sind die ersten Anfänge der kolloiden Degeneration bemerkbar;

3. Fall: hier finden sich neben den aus den beiden ersten Geschwülsten bekannten Gebilden noch fertig ausgebildete kleinere und größere Zysten.

Fritsch beschreibt einen Fall, in dem der Zahn, von dessen Schmelzkeim ein Kystom seinen Ausgang genommen hatte, in der Neubildung eingeschlossen war.

Risack bespricht an Hand von drei an der Klinik Hochenegg gemachten Beobachtungen das klinische Krankheitsbild und die Pathogenese des zystischen Adamantinoms. In allen drei Fällen traten die Tumoren zwischen dem 20. und 30. Lebensjahre in Erscheinung. Nach mehr als 10jährigem Bestande und zahlreichen, vergeblichen Eingriffen kamen die Patienten in klinische Behandlung. Hier machte die mächtige Ausdehnung der Geschwülste eine ausgedehnte Kieferresektion notwendig. Bei sämtlichen Beobachtungen handelte es sich um Frauen: zweimal war der rechte, einmal der linke Unterkiefer ergriffen. Die histologische Untersuchung ergab in den beiden ersten Fällen ein reines zystisches Adamantinom, im letzteren Falle neben Resten eines solchen ein Zylinderzellenkarzinom. Auf Grund klinischer und pathologisch-histologischer Untersuchungen lehnt Risack im Gegensatz zu Büchtemann und von Bakay eine direkte Entstehung aus dem Mundhautepithel ab. Das häufige Rezidivieren und die seltenen Beobachtungen von malignen Adamantinomen geben zu einer gewissen Zurückhaltung in der prognostischen Bewertung derselben Veranlassung.

Rezidiverscheinungen von Adamantinomen und Kystomen sind in der Literatur häufiger beschrieben. Kinoshita berichtet über 4 Fälle von Adamantinomen bei Männern von 46 bis 48 Jahren und bei 2 Frauen im Alter von 53 und 56 Jahren. In zwei Fällen traten nach einigen Jahren Rezidiverscheinungen auf. Es sind Rezidive beobachtet worden nach 7, 10, 12, 18 Jahren, ja sogar noch nach 45 Jahren. Ueber diesen letzten interessanten Fall berichtet Porzelt, der bei einer 65jährigen Frau ein Adamantinom entfernte, bei der schon vor 47 Jahren ein Adamantinom mit ausgiebiger Kieferresektion operiert worden war. In diesem Falle kam also nur ein Rezidiv des früher entfernten Tumors in Frage.

Nach Ansicht der meisten Autoren sind die Adamantinome gutartige Geschwülste, obgleich sie nicht nur zu örtlichen, sondern auch zu wiederholten Rezidiven neigen, wenn lebensfähige Reste bei der Operation zurückgelassen werden. Es hängt also sehr viel von der Operationstechnik ab, ob die Geschwulst nach der Operation, sei es in kürzerer oder längerer Zeit, nochmals von neuem auftritt. Kinoshita schreibt über die operative Behandlung: „Was die Therapie der Adamantinome anbetrifft, so konkurrieren Resektion des Unterkiefers bezw. Exartikulation einer Unterkieferhälfte und Exstirpation mit Erhaltung der Kontinuität des Knochens miteinander."

Die meisten Autoren sind der Ansicht, daß ein möglichst großes Stück des an Adamantinom erkrankten Unterkiefers reseziert werden muß, um Rezidiverscheinungen zu vermeiden. Auch in unserem Falle hat Herr Professor Coenen fast den ganzen horizontalen Unterkieferast reseziert und die Sägeflächen in gesundes Gewebe hineingelegt.

Becker zählt 18 in der Literatur beschriebenen Fälle von Kystomen auf.

Herta Winter bringt in einer Arbeit eine Aufstellung über die bisher in der Literatur verzeichneten Fälle von Adamantinomen. 60 verwertbare Fälle sind angeführt. Nach der Aufstellung hatte das Adamantinom 47 mal seinen Sitz im Unterkiefer und nur 4 mal im Oberkiefer. Für das Vorkommen bei Männern und Frauen ist das Verhältnis von 23 zu 34 angegeben. Wiemann stellt dagegen bei einer Aufstellung von 27 Fällen das Verhältnis von 8 zu 19 fest. Eine Bevorzugung des weiblichen Geschlechts ist erwiesen. Auch bei anderen Erkrankungen des Gesichtes, die gleichfalls auf embryonale Veranlagung zurückzuführen sind, ist stets eine Bevorzugung des weiblichen Geschlechtes bemerkbar. Die Ursache der Geschwulstbildungen

ist in der Winterschen Aufstellung nur in ca. 15 Fällen angegeben. Als wichtigste Momente werden kranke Wurzeln, Periostitiden, Extraktion, Schlag, Stoß und entzündliche Reizungen durch Wurzelreste bezeichnet. Ein sarkomatös entartetes Adamantinom ist nicht erwähnt. Nur Risack berichtet von dem Vorkommen eines karzinomatös entarteten Adamantinoms, dessen epitheliale Bestandteile maligne degeneriert waren.

Im vorliegenden Falle ist aber der Beweis erbracht, daß der bindegewebige Anteil eines Adamantinoms sarkomatös entartet ist. Der eigentliche Beginn der Adamantinombildung ist nicht festzustellen und als Ursache derselben eine gestörte Zahnkeimentwicklung anzunehmen. Im Alter von 25 Jahren traten im Unterkiefer Schmerzen auf und zwangen die Patientin, ärztlichen Rat in Anspruch zu nehmen. Große Veränderungen sind jedenfalls am Unterkiefer noch nicht sichtbar gewesen. Der zuerst behandelnde Arzt glaubte im Anfang durch eine Inzision die Schmerzen beseitigen zu können. Möglich ist, daß eine schwache Verdickung des Kiefers — durch das im Innern desselben wachsende Adamantinom verursacht — einen periostalen Abszeß vortäuschte und zur Inzision Veranlassung gab. Nach 5wöchiger erfolgloser Behandlung wird von demselben Arzte die Extraktion des ersten Praemolaren vorgenommen und Patientin kurz darauf der Universitätszahnklinik überwiesen, mit dem Hinweis auf eine evtl. Operation. Der Aufnahmebefund der Patientin in der chirurgischen Klinik ist bekannt. Anamnestisch waren nur wenige Angaben der Patientin verwertbar. Untersuchung, Röntgenbild und Operation stellten einwandfrei die Diagnose eines Tumors. Das rapide Wachstum legt die Annahme nahe, daß einer der vorgenommenen Eingriffe — Inzision oder Extraktion — die Ursache der sarkomatösen Entartung ist. Der gleichzeitig mit dem schnellen Wachstum der Geschwulst eintretende jauchige und übelriechende Zerfall der oberen Geschwulstpartie ist leicht erklärlich, ließ eine längere Beobachtung infolge unmöglicher Nahrungsaufnahme nicht zu und zwang zur Operation. Bei dem leisesten Versuch, den Mund etwas zu schließen, wurde die die Zahnreihe überragende Geschwulstpartie von den Zähnen des Oberkiefers gedrückt und lädiert. Die einfachsten Kaubewegungen genügten, um die gefäßreichen Granulationen zum Bluten zu bringen. Geronnenes Blut, Speichel und Speisereste boten den Bakterien einen Nährboden, von dem aus sie ihre zerstörende Arbeit fortsetzen konnten.

Photographien des vertikalen Durchschnittes der durch Resektion gewonnenen Geschwulst, sowie Photographien von mikroskopischen

Präparaten, die den adamantinösen Bau in dem äußerst zahlreichen sarkomatösen Gewebe erkennen lassen und das Röntgenbild des Unterkiefers vor der Operation, sind dieser Arbeit beigefügt (siehe Abb. 5 bis 7).

Der zweite Fall dieser Arbeit betrifft eine **Unterkieferzyste,** die zu gleicher Zeit in der chirurgischen Klinik Münster (Westf.) zur Operation kam.

Krankengeschichte:

Pat.: Maria W., 22 Jahre. Aufnahme 14. 9. 27. Anamnese: früher angeblich immer gesund gewesen. Im letzten Winter bekam Pat. Zahnschmerzen im rechten Unterkiefer unter gleichzeitiger Schwellung der rechten Wange. Beide Erscheinungen ließen ohne Behandlung wieder nach. Nach einigen Monaten erfolgte eine Zahnextraktion. Da keine Heilung eintritt, wird Pat. einem Zahnarzt und von diesem der Universitätszahnklinik überwiesen.

Befund: Der Allgemeinstatus ist normal. Die rechte Wange ist geschwollen. Im rechten Unterkiefer fehlen die Molaren. An ihrer Stelle befindet sich eine große Abszeßhöhle mit Abszeßmembran. Aus der durch Extraktion gesetzten Wunde fließt dauernd und reichlich Eiter in den Mund. Eitrige Phlegmone am rechten Unterkiefer. Erhebliche Lymphknotenschwellung. Gesicht und Wange sind gleichfalls stark geschwollen. Hinter dem zweiten Molaren befindet sich ein großer, bereits aufgebrochener Abszeß. Der erste Molar ist stark aus dem Kiefer herausgehoben und hängt nur noch am Zahnfleisch. Seine Entfernung mit Pinzette und Schere hat starken Eiterabfluß zur Folge. Spülungen und warme Aufschläge bewirken nach 8 Tagen noch keine wesentliche Besserung bei ständiger Temperaturerhöhung. Die Entfernung eines innerhalb 14 Tagen gebildeten Sequesters bedingt nur vorübergehenden Rückgang der Entzündungserscheinung.

Röntgenaufnahme: Unterkieferzyste.

Diagnose: vereiterte Unterkieferzyste.

Operation (Prof. Coenen): 28. IX. 1927.

Die Zyste wird in Lokalanästhesie von der Mundhöhle aus angegangen. Nach Abhebeln des Periostes vom Unterkieferast wird der Knochen soweit abgetragen, daß nur noch lingualwärts eine breite Knochenspange stehen bleibt. In dem weit aufgetriebenen Knochen liegt ein richtiger Zystenbalg, der entfernt wird. Zur Vermeidung einer Spontanfraktur des Unterkiefers werden der linke Ober- und Unterkiefer geschient. Tamponaden und Spülungen bewirken eine gute und schnelle Heilung. Innerhalb 4 Wochen ist die Wunde fast geschlossen.

Makroskopischer und histologischer Befund: Elliptische, ca. 2 cm breite, auf einem Ende aufgeschnittene Zyste mit grauweißer, glatter Außenwand. Das Innere ist teils glatt, teils mit graurötlichen, fädigen Auflagerungen bedeckt.

Histologisch wird die Innenwand der Zyste von einem geschichteten, in den oberen Lagen glatten epithelartigen, in den unteren Lagen pflasterepithelähnlichen Epithel ausgekleidet. Mit dünnen, langen, verzweigten, teilweise nur einschichtigen Zapfen senkt sich das Epithel in das unter ihm befindliche straffe, kollagene Bindegewebe

ein. Dieses Bindegewebe bildet die Außenwand der Zyste. In der unter dem Epithel liegenden Schicht befinden sich reichlich, aus vorwiegend gelapptkernigen Leukozyten, Plasmazellen und vereinzelten eosinophilen Leukozyten gebildete Zellhaufen. In großer Menge liegen auch in der epithelialen Innenschicht, in den intrazellulären Spalten, gelapptkernige Leukozyten.

Nach Bekanntgabe der Krankengeschichte und Operation, durch die die Diagnose Unterkieferzyste gestellt werden mußte, handelt es sich jetzt um die Frage der Zystenart. Es muß festgestellt werden, ob es sich in diesem Falle um eine Wurzel- oder Follikularzyste handelt. Bei der Aufnahme war das Erkrankungsbild einer sonst einfachen Zystendiagnose schon sehr verwischt. Die eingetretene Vereiterung und die Entfernung aller Molaren im rechten Unterkiefer lassen den für die Entwicklung der Zyste in Frage kommenden schuldigen Zahn nicht mehr ermitteln. Eine große Abszesshöhle mit Abszessmembran füllte lediglich den Alveolarfortsatz in der Molarengegend. Sekundär aufgetretene Schwellungen der Lymphknoten und entzündliche Wangenschwellung ließen eine sonst den Zysten eigentümliche Vorwölbung der Kieferwandung nicht mehr erkennen. Allein das Röntgenbild gab sichere Aufklärung darüber, daß die im Unterkiefer befindliche Höhle nur eine Zyste sein konnte. Die Ausschälung des Zystenbalges bestätigte die Diagnose. Der Verlauf der Krankengeschichte spricht in diesem Falle für eine Wurzelzyste, die höchstwahrscheinlich vom ersten Molaren ihren Ursprung genommen hat. Seine Entfernung machte die geringsten Schwierigkeiten, da er nur noch lose am Zahnfleisch hing. Die wahrscheinlich an einer seiner Wurzeln begonnene Zystenbildung hatte durch Atrophie seiner Alveolen sein Lockerwerden verursacht. Die Diagnose einer Follikularzyste ausgehend vom Weisheitszahn kommt jedenfalls nicht in Frage, da einerseits die Wahrscheinlichkeit besteht, daß der Weisheitszahn vorhanden gewesen und als erster entfernt worden ist, andererseits das Röntgenbild den verlagerten Weisheitszahn entdeckt haben würde. Die Vermutung, den ersten Molaren als Urheber zu bezeichnen, liegt auch insofern nahe, als durch Atrophie seiner Alveolen sein Lockerwerden veranlaßt und durch Eindringen von Bakterien auf paradentalem Wege die Infektion des Zysteninhaltes bedingt wurde. Es ist auch nicht ausgeschlossen, daß die deckende Knochenschicht auf der höchsten Stelle der Zystenvorwölbung ganz und gar verschwunden und nur noch mit verdünnter Schleimhaut bedeckt war. In diesem Zustande kann der Zystenbalg an dieser Stelle spontan bersten, eine Infektion des Zysteninhaltes eintreten und der sonst klare Inhalt durch reichliche Bei-

mischung mit Leukozyten einen eitrigen Charakter annehmen. Dieser erste Entzündungszustand ist vielleicht von der Patientin zuerst in der Schwellung der Wange bemerkt worden und ohne Behandlung wieder abgeklungen. Weder der schuldige Zahn noch die Infektionsquelle lassen sich nach den vorher in Verkennung der Diagnose fälschlich gemachten Eingriffen einwandfrei ermitteln.

Es gibt zwei Arten von Kieferzysten, und zwar: 1. die Gruppe der follikulären Zysten, 2. die Gruppe der Wurzelzysten. Beide Arten weisen in ihrem klinischen Verhalten und in ihrer pathologisch-anatomischen Beschaffenheit große Aehnlichkeit auf. Ihre Entstehungsweise ist aber grundverschieden. Während die Wurzelzysten aus epithelhaltigen Granulomen ihren Ursprung nehmen und sich in allen Lebensaltern bilden können, entstehen die follikulären Zysten in der Zeit der Entwicklung des Zahnkeimes, so daß sie meistens an das jugendliche Alter gebunden sind. Eine Ausnahme machen die von den Weisheitszähnen ausgehenden Zysten, die sich erst im 2. oder 3. Lebensdezennium bemerkbar machen. Trotz der verschiedenen Aetiologie haben Follikular- und Wurzelzysten die gleiche Herkunft vom Schmelzkeim. Ob der Zahnkeim selbst oder das Epithel des Zahnsäckchens bei der Entstehung einer Follikularzyste beteiligt ist, ist nicht geklärt. Es gibt sowohl Zysten bei bereits entwickeltem Zahn als auch solche, bei denen wahrscheinlich die Zystenbildung die Zahnentwicklung verhindert, so daß nur Rudimente desselben in der Zyste gefunden werden. Ausgangspunkte für eine Follikularzyste können normale und überzählige Zähne sein. Zahnreste in einer Zyste, bisweilen auch retinierte ganze Zähne beweisen immer das Vorhandensein einer Follikularzyste.

Anders ist die Entwicklung einer Wurzelzyste. Vorbedingung für ihre Entstehung ist immer ein die Wurzelhaut eines pulpalosen Zahnes treffender entzündlicher Reiz mit Granulationsbildung. Ein Granulom bildet sich an der Wurzelspitze pulpaloser Zähne durch Proliferation der praeexistierenden Gewebselemente seitens der Wurzelhaut. Veranlassung dazu gibt der dauernde Reiz der im Wurzelkanal befindlichen oder immer wieder von außen eintretenden Schädlichkeiten. Akute Nachschübe — in kurzer Zeit wieder abklingende Wurzelhautentzündungen — bringen das anfänglich kleine Granulationsgebilde zur Vergrößerung. Dieser Vorgang im festen Knochengewebe, unten in der Alveole läßt eine Vergrößerung des Granuloms nur auf Kosten des Knochens zu. An mazerierten Schädeln und im Röntt-

genbilde sind solche Ausnagungen deutlich sichtbar. Je nach dem Alter des Granulationsgewebes können bindegewebige Umwandlungen auftreten. Das dem Wurzelloch am nächsten gelegene Granulationsgewebe weist reichlich Leukozyten auf, die ihm erst die Fähigkeit geben, eintretende Bakterien zu vernichten. In der Nähe der Wurzelspitze befindliche, aus der Entwicklungszeit stammende Epithelreste, Malassez'sche Zellreste genannt, erfahren oft durch den Reiz der chronischen Wurzelhautentzündungen eine Vermehrung. Oft kommt eine Vermischung dieser wuchernden Epithelreste mit den Granulationswucherungen zustande. Auf diese Weise entstehen epithelhaltige Granulome, aus denen die Wurzelzysten ihren Ursprung nehmen. Für die Entstehung der Wurzelzysten sind aber weitgehende Degenerationserscheinungen innerhalb des Granuloms notwendig. Neben Granulationsgewebe, fibrösem Gewebe (mit degenerativen Umwandlungen, besonderer Verfettung und schleimiger Degeneration) sind in jedem Granulom noch Riesenzellen, Mikroben verschiedenster Art, Leukozyten und Plasmazellen vorhanden. Diese degenerativen Vorgänge sind in neuerer Zeit von Römer studiert worden. In Nestern und Strängen geordnet liegen diese Epithelreste in der Wurzelhaut. Am besten findet man sie im jugendlichen Periodontium. Die Zysten bilden sich durch Spaltbildungen im Innern der Epithelstränge und Ansammlungen seröser Flüssigkeit daselbst oder durch Epithelumwachsung eines nekrotisierten Gewebsabschnittes. Das Wachstum einer Zyste wird bedingt durch Stauung seröser Flüssigkeit im Zysteninnern, aus den umliegenden Gefäßen. Sekretorische Fähigkeit besitzen die Epithelien nicht.

Wichtig für die Diagnose einer Zyste sind aus der Reihe der zahlreichen Symptome:

1. langsames und schmerzloses Wachstum,
2. Vorwölbung der Kieferwand, unten buccalwärts, im Oberkiefer nasal oder palatinalwärts,
3. ein unveränderter Schleimhautüberzug,
4. Verdünnung des Knochens auf der höchsten Stelle der Kalotte (Pergamentknittern),
5. Verlagerung der Zähne, insbesondere der Zahnkronen in entgegengesetzter Richtung,
6. bei Punktion ein dickflüssiger, cholestearinhaltiger, sonst klarer Inhalt.

Da in unserem Falle weder anamnestisch noch im Status praesens bei der Aufnahme eines dieser Symptome verwertbar war, konnte nur das Röntgenbild die Diagnose auf Unterkieferzyste stellen. Die Operationsmethoden beider Zystenarten sind folgende: Bei den kleinen Zysten, meistens ein zufälliger Befund bei der Behandlung eines pulpalosen Zahnes oder bei Röntgenaufnahmen, besteht die Operation lediglich in der Exstirpation des Zystenbalges mit nachfolgender Naht. Bei größeren Zysten ist die Exstirpation des Balges auch oft möglich. In jedem Falle ist auf die Lage der Zyste Rücksicht zu nehmen, da beim Sitz derselben im Oberkiefer beim Ausschälen der Membram durch Oeffnen einer Nebenhöhle, z. B. des Antrums, leicht Komplikationen eintreten können. Sicherer und in allen Fällen für vereiterte Zysten anwendbar ist die Methode der teilweisen Exstirpation der Zystenwand mit nachfolgender Tamponade. Nach der Aufklappung der Schleimhaut mitsamt Periost wird die vordere Zystenwand ausgeschnitten, der Schleimhautlappen in die Höhle eingeschlagen, fixiert und die Höhle austamponiert. Bei dieser von P a r t s c h angegebenen und heute noch am gebräuchlichsten Operationsmethode wird die eröffnete Zyste einfach zu einer Nebenhöhle der Mundhöhle gemacht, von der anatomischen Tatsache ausgehend, daß das Zystenepithel vom Mundepithel abstammt und somit auch eine rasche Vereinigung eingehen kann. In unserem Falle wurde der ganze Zystenbalg entfernt, weil durch Sequestrierung des Alveolarfortsatzes nur lingualwärts noch eine breite Knochenspange übrig geblieben war, und eine Spontanfraktur nur durch Schienung des linken Ober- und Unterkiefers vermieden werden konnte. Diese letzte Methode empfiehlt S c h n e i d e r sehr. Nach zahlreichen Operationen dieser Art ist er zu dem Resultat gekommen, daß die Entfernung der Knochenwand in der ganzen Zystenausdehnung mit folgender Exstirpation des Zystenbalges in toto in den meisten Fällen nach Schleimhautnaht ohne Tymponade zur schnellen Heilung führt. In neuerer Zeit wenden viele Autoren beide Operationsmethoden an. Die Ansichten darüber bleiben geteilt. Die Gutartigkeit des Zystenbalges erfordert keine bestimmte Operationstechnik, da derselbe weder nach teilweise noch ganzer Exstirpation zu einer Rezidiverscheinung oder gar malignen Neubildung Veranlassung gibt. Lediglich Sitz und Größe der Zysten müssen für die Operation einer der drei Methoden den Vorzug geben in dem Bestreben, möglichst schnelle und bequeme Heilung zu erzielen.

Da die Krankengeschichte in beiden Fällen gelehrt hat, daß die Diagnose im frühen Stadium der Gewächse oft mit großen Schwierigkeiten verknüpft ist, sollen differentialdiagnostisch wichtige Eigenschaften der Zysten und Adamantinome noch einmal näher gewürdigt werden.

Wir gehen bei der differentialdiagnostischen Betrachtung von den im Anfangsstadium der Entwicklung begriffenen Zysten und Adamantinomen aus. Solange diese Gewächse keine Veränderungen am Kiefer hervorgerufen haben, sind sie mit dem Auge und Finger nicht zu diagnostizieren. Lediglich das Röntgenbild kann zur Entdeckung im Anfangsstadium führen. Kleinere oder größere auf dem Röntgenbilde scharf abgegrenzte Schatten in der unmittelbaren Nähe einer pulpalosen Zahnwurzel lassen das Vorhandensein einer Wurzelzyste vermuten, während Schatten in der Nähe eines retinierten oder verlagerten Zahnes bei sonst gesundem Zahnbestande mehr die Diagnose einer im Wachstum begriffenen Follikularzyste rechtfertigen. Adamantinombildung ist zu dieser Zeit auch durch Röntgenstrahlen kaum nachweisbar, da sie infolge ihres derberen und kompakteren, noch nicht zur Zystenbildung neigenden Baues keinen merkbaren Schattenunterschied auf dem Röntgenbilde erkennen läßt. Diese beiden Umstände erklären, daß bisher noch kein Adamantinom im Entwicklungsbeginn oder in ganz kleinem Umfange beobachtet worden ist. Wäre der Röntgenapparat das Rüstzeug jeden Zahnarztes und würden mehr Kieferaufnahmen gemacht, dann würde ein großer Prozentsatz der Zysten wie auch Adamantinome nicht die Größe erreichen, wie wir sie heute zu sehen bekommen, und viele größere, auf den Zahnbesatz und Kieferknochen oft störend wirkende Operationen ließen sich vermeiden. Ist eine Veränderung durch Vorwölbung oder Verdickung einer Kieferwandung sichtbar, so liegt die Vermutung nahe, daß sich im Innern des Kiefers oder an seinen Wandungen ein Prozeß vollzieht, dessen Ursache ergründet werden muß. Grundsätzlich ist zunächst die Frage zu klären, ob es sich im vorliegenden Falle um einen entzündlichen Prozeß im oder am Kiefer oder nur um eine Neubildung in demselben handelt. Schmerzfreiheit, keine Mitbeteiligung der zugehörigen Lymphknoten und fehlende Entzündungserscheinungen geben uns Klarheit darüber, daß in diesem Falle ein Prozeß auf entzündlicher Basis ausgeschlossen ist und nur eine Neubildung in Frage kommen kann. Führen anamnestische Angaben und genaue klinische Untersuchungen nicht zum Ziele, so ist eine Röntgenaufnahme unentbehrlich, weil sie uns

dann näheren Aufschluß über den im Kiefer befindlichen Prozeß und für die weitere Diagnose wichtige Momente in die Hand gibt. Aeußerst langsam, schmerzlos und vom Patienten unbemerkt am Kiefer eingetretene Veränderungen dürfen nicht ohne weiteres für harmlose Prozesse angesehen und unbeachtet gelassen werden. Bis zur einwandfreien Diagnose sind alle Behandlungsmethoden — mögen sie im planlosen Extrahieren der evtl. in der Gegend des Kieferprozesses liegenden kranken Zähne oder in Inzisionen bestehen — zu unterlassen. Durch diese Kunstfehler oft eintretende Schädigungen für den Patienten werden vermieden.

Wenn Zysten und Adamantinome infolge ihrer Größe merkbare Veränderungen am Kiefergerüst hervorgerufen haben, kommen folgende, für die Differentialdiagnose wichtige Momente in Frage.

1. Die den Zysten eigentümliche, halbkugelige Vorwölbung einer Kieferwand findet sich auch in ähnlicher Weise bei den Adamantinomen, nur mit dem Unterschiede, daß bei den Zysten die Vorwölbung scharf umschrieben ist, während bei den Adamantinomen die Kieferwand unregelmäßiger, mehr gebuckelter erscheint.

2. Der durch Vermehrung des Zysteninhaltes steigende Druck bedingt eine Atrophie der deckenden Knochenschicht und äußert sich bei den einkammerigen Zysten — also bei Wurzel- und Follikularzysten — oft in einem vollkommenen Schwund des Knochens an einer bestimmten Stelle, und zwar auf dem höchsten Punkt der Kalotte, während bei den Adamantinomen diese Atrophie oft an mehreren Stellen gleichzeitig als Folge des wabenartigen Aufbaues der Kystome zu beobachten ist.

3. Das Röntgenbild läßt bei den Wurzel- und Follikularzysten immer nur eine mehr oder weniger große Zystenhöhle erkennen; beim Adamantinom dagegen ist die Anlage einer einzelnen Zyste selten und charakterisiert es sich meistens in dem Vorhandensein vieler einzelner Zysten von mikroskopischer Kleinheit bis zu Hühnereigröße.

4. Eine Probepunktion sichert die Diagnose insofern, als bei den Wurzelzysten der klare, leicht fadenziehende Inhalt in großer Menge Cholestearinkristalle enthält, die der Flüssigkeit ein schillerndes Aussehen geben, während der sonst gleiche Inhalt bei den Follikularzysten keine Kristalle enthält und bei den Adamantinomen nur gelegentlich anzutreffen ist.

Ausschlaggebend für die Diagnose bleibt immer das mikroskopisch-histologische Ergebnis einer durch Exzision gewonnenen Geschwulstpartie. Ein glatter Zystenbalg, der im mikroskopischen Bilde auf einer bindegewebigen Grundlage ein mehrschichtiges Plattenepithel trägt, entscheidet für eine Wurzelzyste: Bei Gegenwart eines verlagerten, mehr oder weniger ausgebildeten oder im Zahnbesatz fehlenden Zahnes für eine Follikularzyste, und dem Schmelzkeim ähnelnde Epithelschläuche und Zapfen in einer bindegewebigen Grundsubstanz — wie wir sie im ersten Falle näher kennengelernt haben — beweisen immer das Vorhandensein einer adamatinösen Geschwulstbildung.

Literatur-Verzeichnis.

1. Allgayer: Ueber zentrale Epithelgeschwülste des Unterkiefers. Bruns' Beitr. z. klin. Chir. 1886, Bd. 2, S. 427.
2. v. Backey: Ueber die Entstehung der zentralen Epithelgeschwülste des Unterkiefers. Berl. klin. Woch. 1909, 13.
3. Becker, E.: Zur Lehre von den gutartigen, zentralen Epithelgeschwülsten der Unterkiefer Langenbecks Arch. 47, 1894.
4. Bennecke: Beitrag zur Kenntnis der zentralen, epithelialen Kiefergeschwülste. Dt. Zeitschr. f. Chir. Bd. 42, S. 424.
5. Blauel: Ueber zentrale Kieferfibrome. Bruns' Beitr. z. klin. Chir. 1903, 37. Bd. 4.
6. Blümm: Ueber ein Adamantinom des Oberkiefers. Inaug.-Diss. Würzburg 1901.
7. Busch: Mitteilungen über einige Geschwülste zentraler Epitheliome des Unterkiefers. Berl. klin. Woch. 1877, S. 178.
8. Büchtemann: Kystom des Unterkiefers. Arch. f. klin. Chir. Bd. 26, Heft 1, S. 251.
9. Falkson: Zur Kenntnis der Kieferzysten. Virchows Arch. 76, S. 504.
10. Fritsch: Zur Kenntnis des Adamantinoma solidum und zystikum des Unterkiefers. Beitr. z. klin. Chir. Bd. 57, Heft 1.
11. Haasler: Die Histogenese der Kiefergeschwülste. Arch f. klin. Chir. Bd. 53, S. 749.
12. Häupl: Beiträge zur Pathologie der Adamantinome. Zeitschrift f. Stomatologie. Jahrg. 23, H. 5.
13. Hesse: Beitr. z. Kenntnis der Adamantinome. Dtsch. Monatsschrift f. Zahnheilk. 1912, Nr. 12.

14. Hildebrandt: Beitr. z. Lehre von den durch abnorme Zahnentwicklung bedingten Kiefertumoren. Dt. Zeitschrift f. Chir. 31 und 35. 1890.

15. Hoffmann: Ueber Kieferzysten. Münch. med. Woch. 1903, S. 1986.

16. Kaufmann, E.: Spezielle pathol. Anatomie. Bd. 1.

17. Kinoshita: Ueber Adamantinome, insbesondere ihre operative Behandlung. Dt. Zeitschr. f. Chir. Bd. 102, S. 293.

18. Kolaczek: Ein zystisches Adamantinom des Unterkiefers. Langenbecks Arch. 21, S. 442.

19. Kromprecher: Zur Histogenese u. Morphologie der Adamantinome u. sonstiger Kiefergeschwülste. Beitr. z. path. Anat. u. z. allgem. Pathol. Bd. 64, 1918.

20. Kruse: Ueber die Entwicklung zystischer Geschwülste im Unterkiefer. Virch. Arch. Bd. 124, 1891.

21. Kuru, Staruzo: Ueber das Adamantinom. Zentralbl. f. allgem. Path. u. path. Anat. Bd. 22, 1911.

22. Loebell: Zur Operation der Zahnzysten. Zeitschr. f. Hals-, Nasen- u. Ohrenheilk. Bd. 16, S. 91—107.

23. Lukowsky: Das Adamantinom, sein Zusammenhang mit den odontogenen Geschwülsten der Kiefer. Chir. Sammelh. d. propedeutischen chir. Klinik. I. Moskauer Staatsunivers. H. 2, S. 94—109. 1925.

24. Neumann: Eine Unterkiefergeschwulst, bedingt durch Degeneration eines Zahnsackes. Langenbecks Arch. f. klin. Chir. Bd. 9.

25. Magiôt: Kystes de la mâchiore inférieure Oberservations par Herbert. Bull. et mém- de la soc. de chir. 1878, p. 410.

26. Malassez: Sur l' éxistence d' amas épithéiiaux autour de la racine des dents chez l' homme adulte et a l' état normal (débris épithéliaux paradentaires). Arch. de physiologie normale et phatologique 1885.

27. Partsch: Handbuch der Zahnheilkunde. Bd. I.

28. Porzelt: Spätrezidiv eines Adamantinoms nach 45 Jahren. Arch. f. klin. Chir. Bd. 130, S. 142.

29. Risack: Adamantocarzinom. Zentralbl. d. Chir. 1927, Nr. 19, S. 1175.

30. Ribbert: Lehrbuch der allgem. Pathologie.

31. Römer, O.: Handbuch der Speziellen Pathologischen Anatomie und Histologie. F. Henke u. O. Lubarsch. IV. Bd., S. 418.

32. Schlosser: Ueber einen Fall über Adamantinom. Arch. f. klin. Chir. Bd. 124, H. 4, S. 679.

33. Schneider: Ueber die Therapie der Zahnzysten. Dt. Vierteljahrsschrift f. Zahnchir. Bd. 5, H. 4, S. 182.

34. — Phatogenese der Zahnwurzelzysten. Ergeb. d. ges. Zahnheilk. Bd. 7, H. 2—4, S. 42.

35. Schmidt: Ueber Adamantinome. Dt. Monatsschr. f. Zahnheilk. 1912, Nr. 12.

36. Trzebiky: Beitrag zur Kenntnis der Kiefergeschwülste Zeitschr. f. Heilk. 1885.

37. Weißenfels: Ueber maligne Adamantinome und zentrale Epithelgeschwüre der Kiefer. Vierteljahrsschr. f. Zahnheilk. Jahrg. 38, H. 1, S. 56—63.

38. Wiemann: Zystische Geschwülste des Unterkiefers. Inaug.-Diss. Berlin 1895.

39. Winter: Ein Fall von Adamantinom. Arch. f. klin. Chir. Bd. 122, H. 3, S. 567.

40. — Handbuch der prakt. Chirurgie. Bd. 1.

41. — Deutsche Chirurgie. Lieferung 28.

42. Witzel: Ueber Zahnwurzelzysten, deren Entstehung, Ursache und Behandlung. Dt. Monatsschr. f. Zahnheilk. 1896.

Lebenslauf.

Ich, Fritz Korte, bin geboren am 2. 4. 96 zu Voerde, Kreis Schwelm, als Sohn des Rektoratsschullehrers Karl Korte und seiner Ehefrau Amalie geb. Spennemann, besuchte die Volksschule in Schwelm, die Rektoratschule in Herdecke-Ruhr, von Obertertia ab das Realgymnasium in Hagen und erhielt im August 1914 das Zeugnis der Reife. Als Kriegsfreiwilliger stellte ich mich sofort August 1914 dem Infanterie-Regiment Nr. 87 in Mainz zur Verfügung und rückte Ende November ins Feld. Als Vizefeldwebel kam ich im Dezember 1915 zum Infanterie-Regiment Nr. 128 zur Westfront und war dort bis zum Kriegsschluß als Maschinengewehroffizier bezw. Kompagnieführer tätig. Im Januar 1919 ließ ich mich in Berlin immatrikulieren und erhielt dort nach 7semestrigem Studium im Dezember 1922 meine zahnärztliche Approbation. Seit 1923 bin ich in Herdecke in eigener Praxis tätig.

1.
Außenansicht des Tumors.

2.
Innenansicht des Tumors.



3.
Röntgenaufnahme des Tumors.

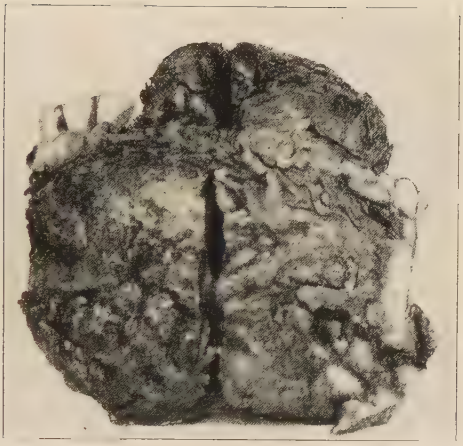

4.
Resezierter Unterkieferast
mit Tumor.

5.
Tumoransicht auf seinen
Vertikaldurchschnitt.

6.
Mikroskopisches Bild.
Sarkomatöser Bestandteil.

7.
Mikroskopisches Bild.
Adamantinöser Bestandteil.